

# PROLAPSOS GENITAIS



Dra Fernanda F. Dalphorno  
Mestranda pela Cirurgia – Uroginecologia  
HC - UNICAMP

# DEFINIÇÃO - ICS

---

Descenço da parede vaginal anterior ou posterior assim como do ápice da vagina



# CASO CLÍNICO – Identificação e QD

---

- F.M.C., 68 anos, parda, casada, católica, natural e procedente de Campinas, estudou até a 4a série, diarista.
- Q.D.: “bola na vagina” há 12 anos



# DADOS EPIDEMIOLÓGICOS

---

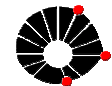- Idade
- Raça
- Ocupação
- 11% em norte americanas até os 80 anos
- Causa mais comum de histerectomia



# CASO CLÍNICO - HPMA

---

Refere que vinha bem até que há 12 anos apresentou sensação de bola na vagina com crescimento progressivo, que atrapalhava para iniciar micção ou defecação. O abaulamento também está relacionado com dor pélvica que melhora ao deitar. Relata ainda que há 1 ano vem apresentando secreção amarelada no local do abaulamento.



# QUADRO CLÍNICO

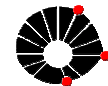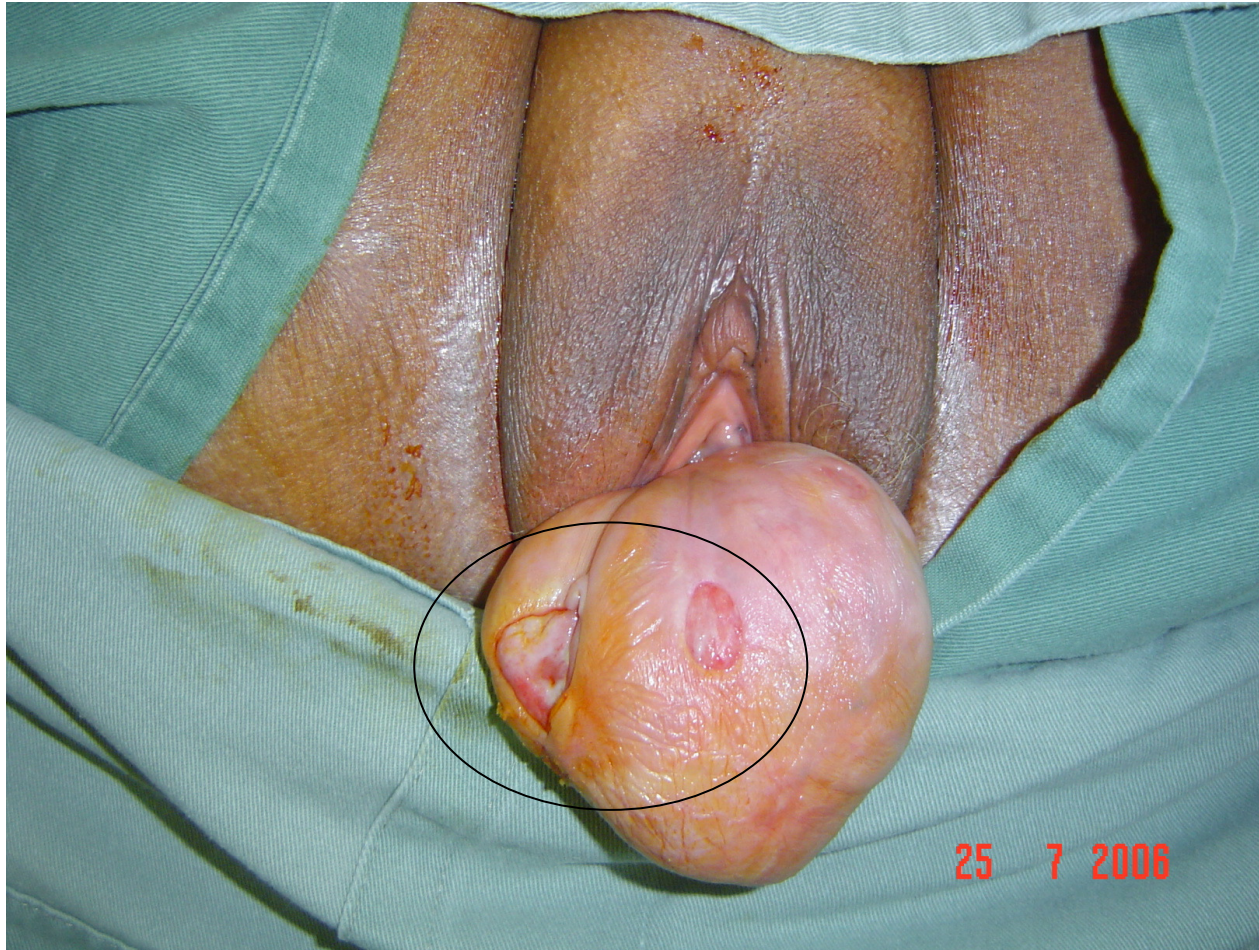---

- ❑ Assintomático até atingir intróito vaginal
- ❑ Sensação de bola na vagina
- ❑ Peso em baixo ventre
- ❑ Dor pélvica
- ❑ Lesões ulceradas
- ❑ Sintomas urinários
- ❑ Sintomas intestinais
- ❑ Disfunção sexual



# LESÃO ULCERADA

---



# CASO CLÍNICO - Antecedentes

---

## □ A.P.:

- HAS há 20 anos em uso de Captopril
- Constipada
- Nega cirurgias prévias

## □ A.F.:

- Nega

## □ A.G.O.:

- Menarca aos 13 anos
- Menopausada há 17 anos sem uso de TH
- G11PN11A0 todos domiciliares





# FISIOPATOLOGIA

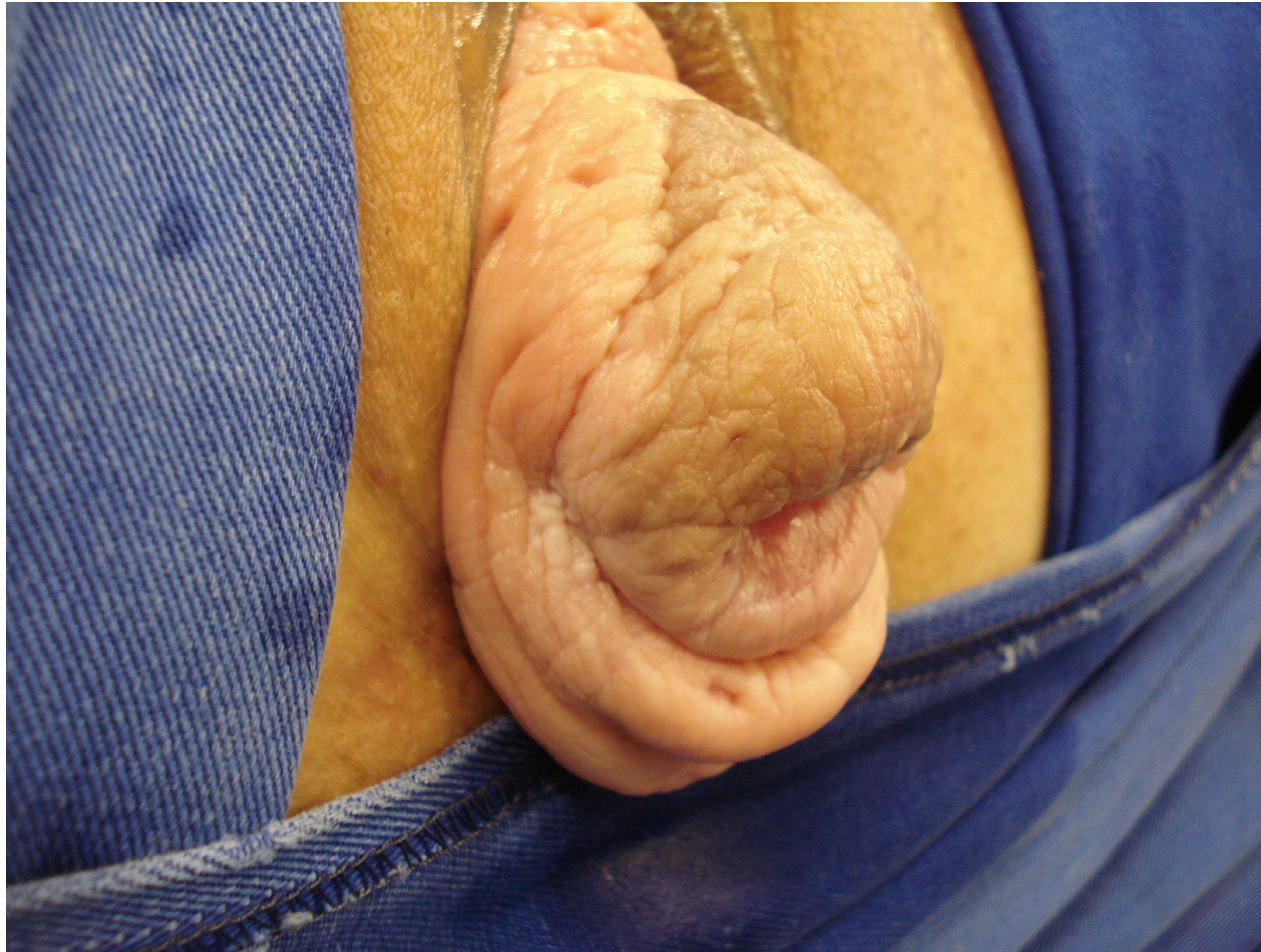---

- ❑ Gestação e parto
- ❑ Defeitos do tecido conjuntivo
- ❑ Nível de colágeno
- ❑ Neuropatias congênitas ou adquiridas
- ❑ Aumento da pressão abdominal



# CASO CLÍNICO - Exame físico

---



# TERMINOLOGIA

---

- Uretrocele
- Cistocele
- Prolapso uterino
- Enterocele
- Retocele



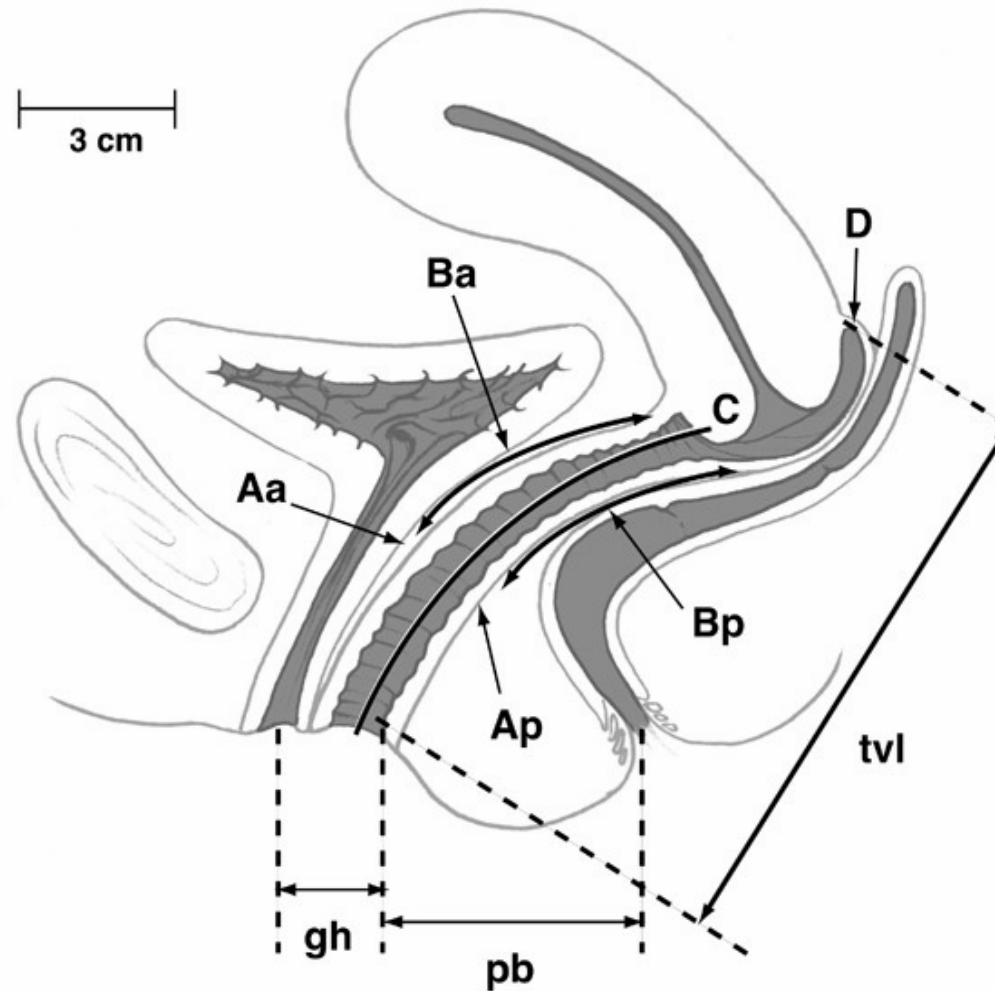
# CLASSIFICAÇÃO

---

- Classificação de Baden Walker
  - 0: ausência
  - 1: até hímen
  - 2: atinge hímen
  - 3: ultrapassa intróito (parcial)
  - 4: ultrapassa intróito (total)
  
- Classificação de POP-Q

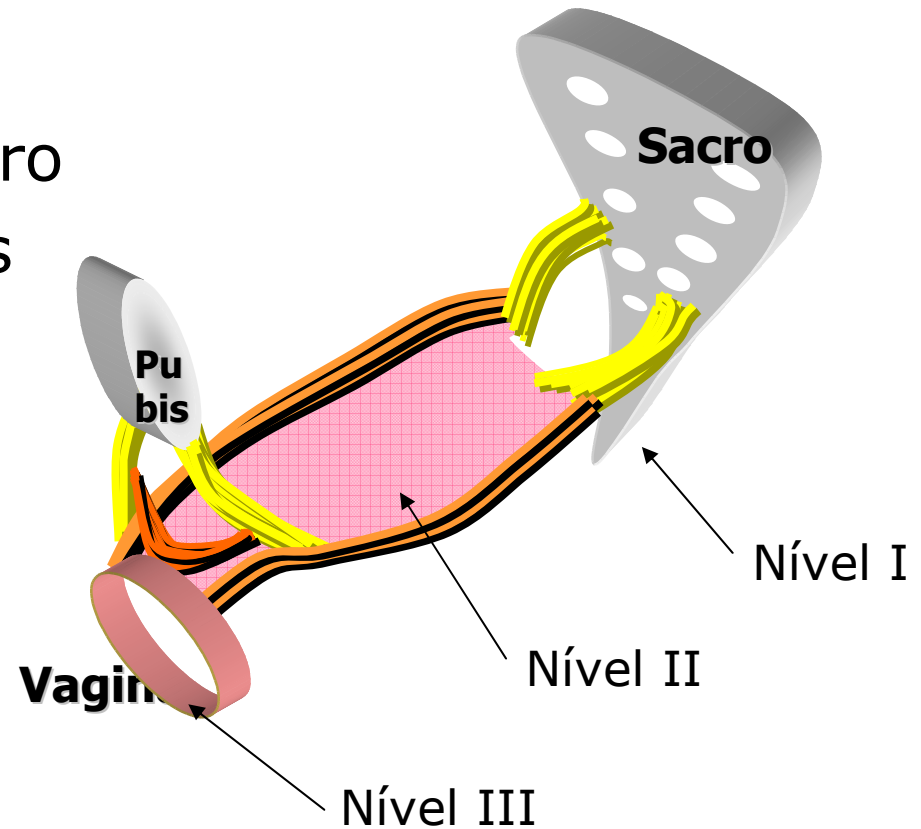


# POP-Q



# NÍVEIS DE DE LANCEY

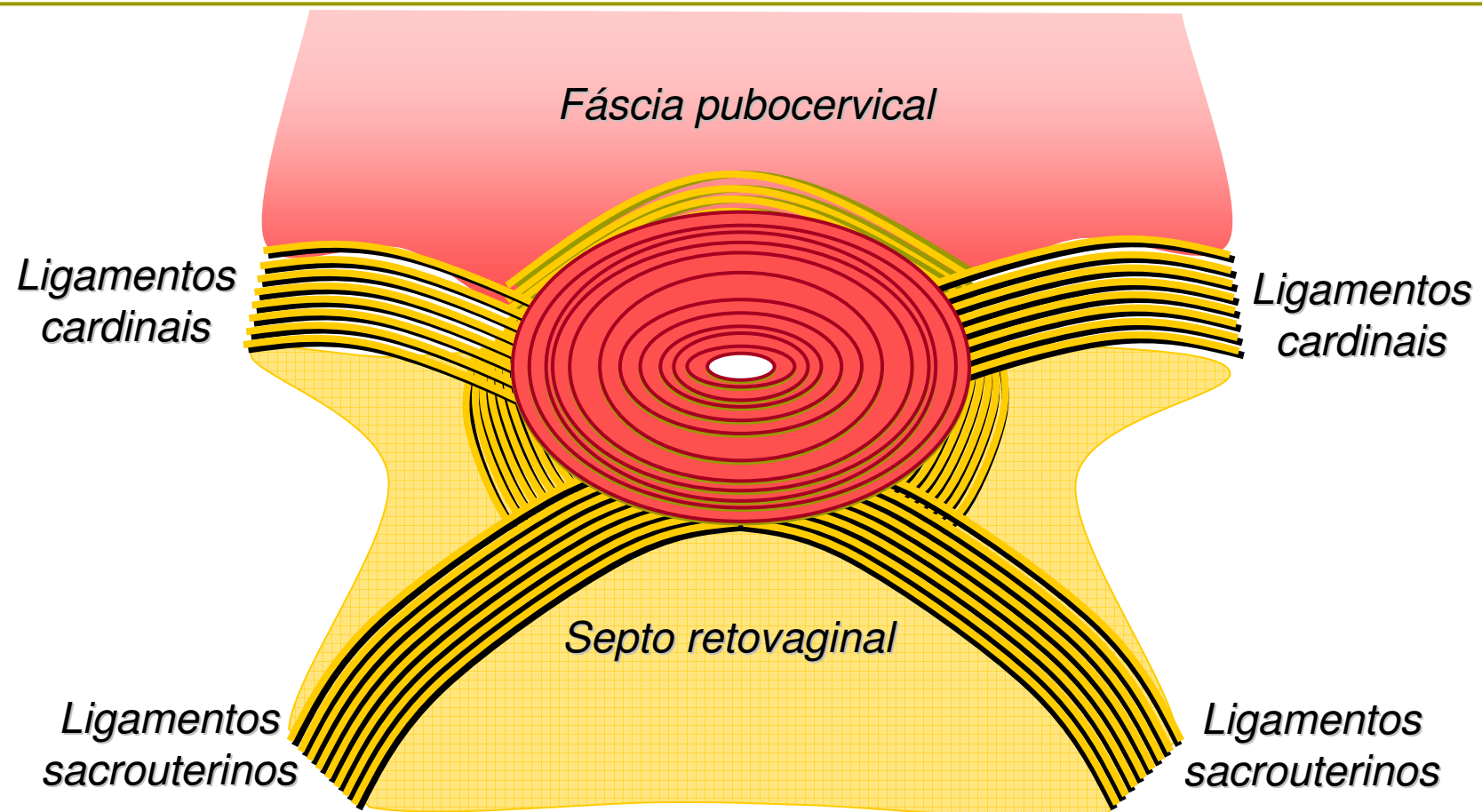
- **Nível 1:**
  - Ligamento útero-sacro
  - Ligamentos cardinais
  
- **Nível 2:**
  - Fáscia endopélvica
  
- **Nível 3:**
  - Nó perineal





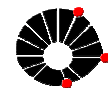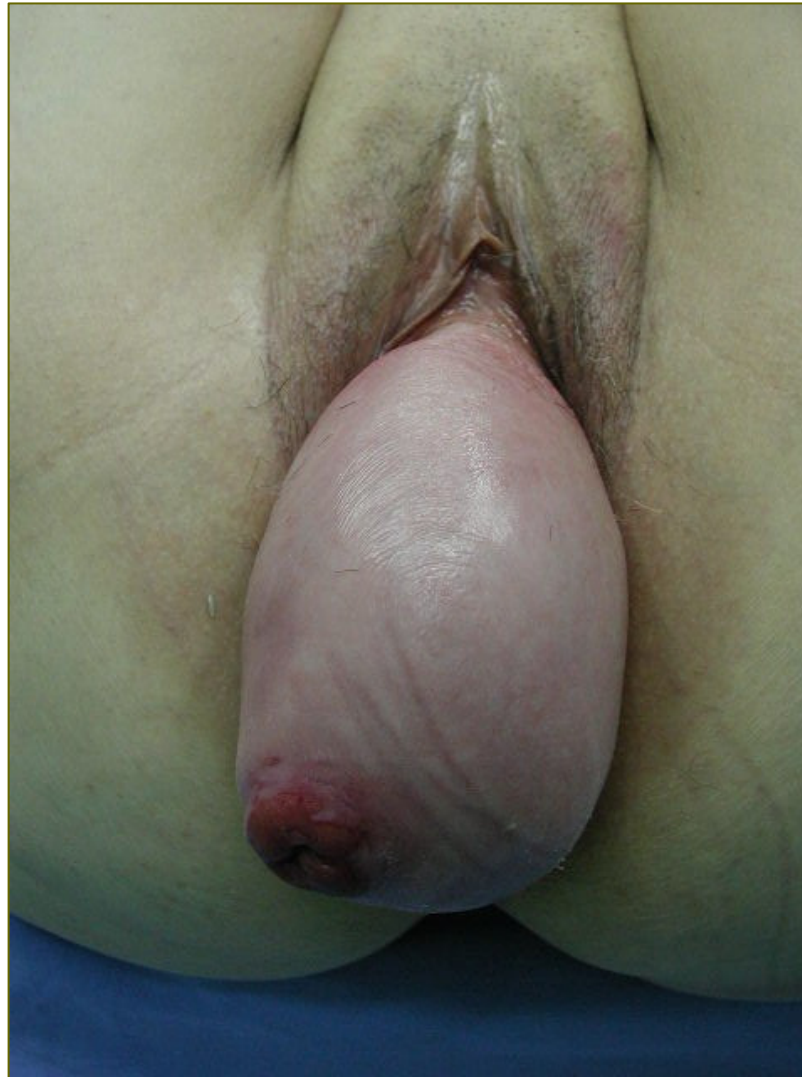# NÍVEL 1

---



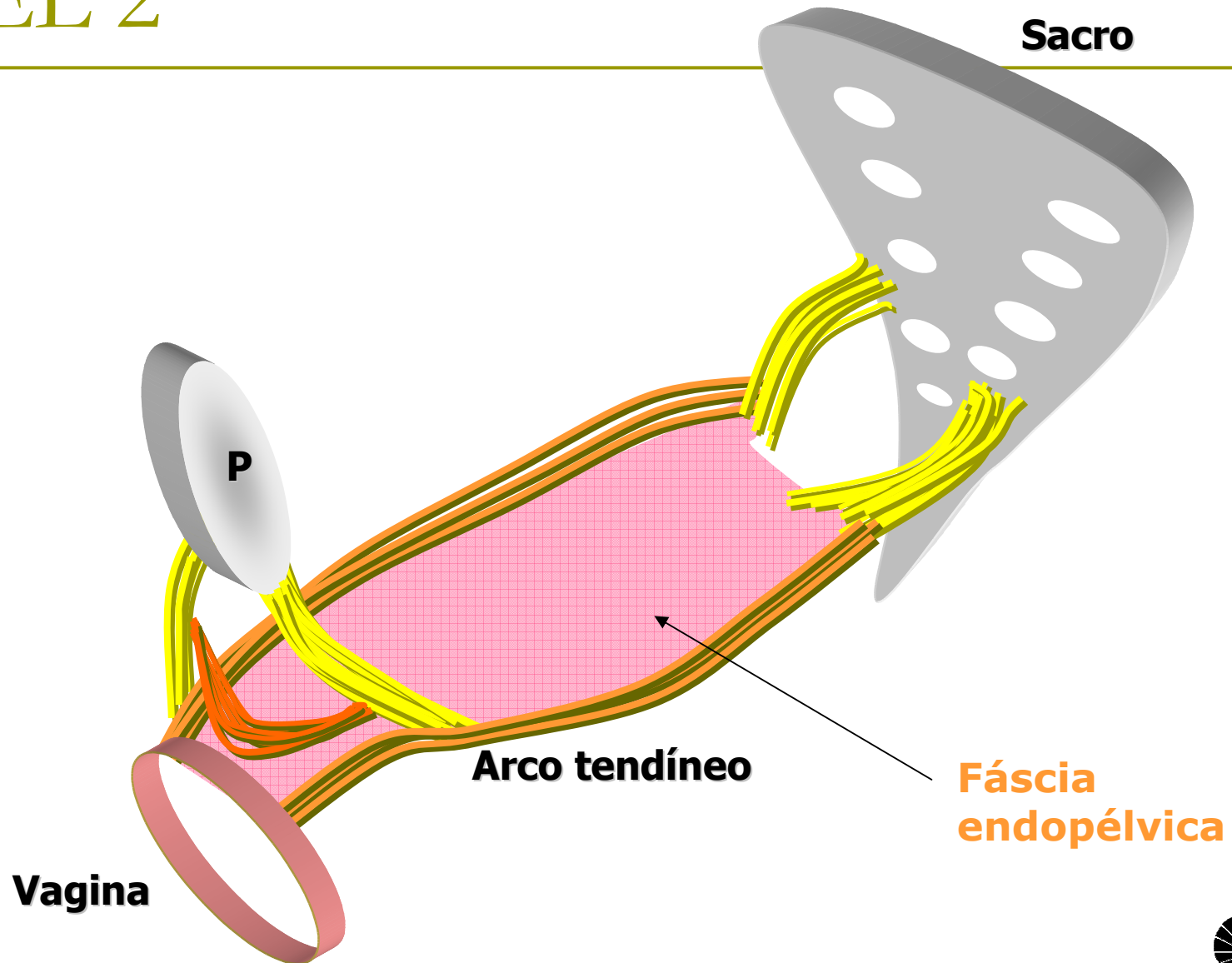
# DEFEITO DO NÍVEL 1

---



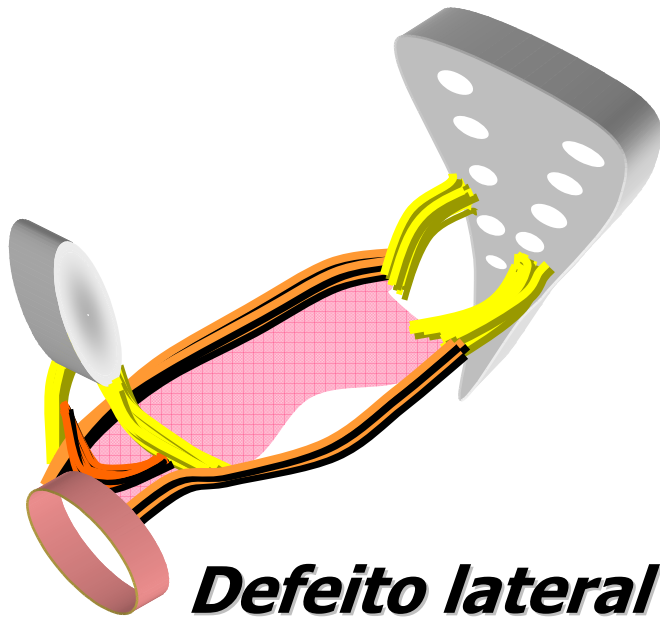


# NÍVEL 2

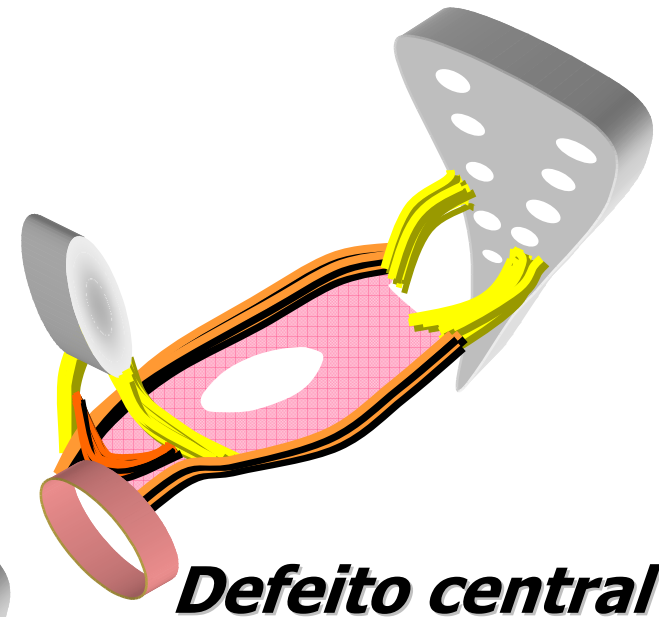

# DEFEITOS DO NÍVEL 2

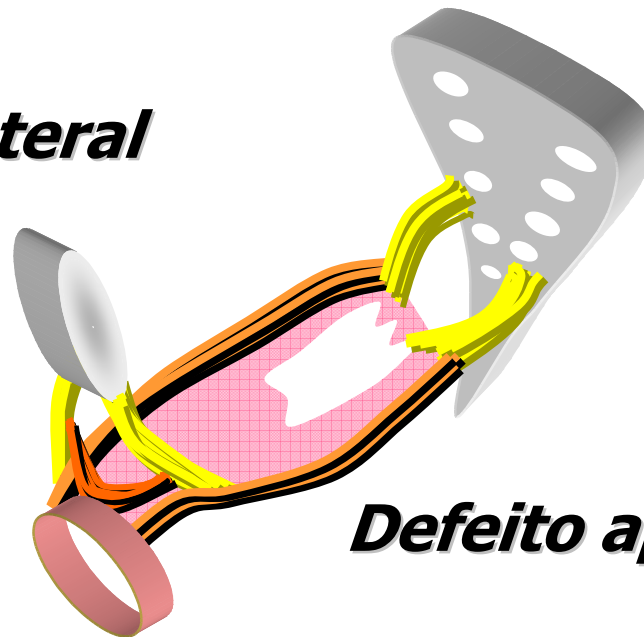
---



***Defeito lateral***



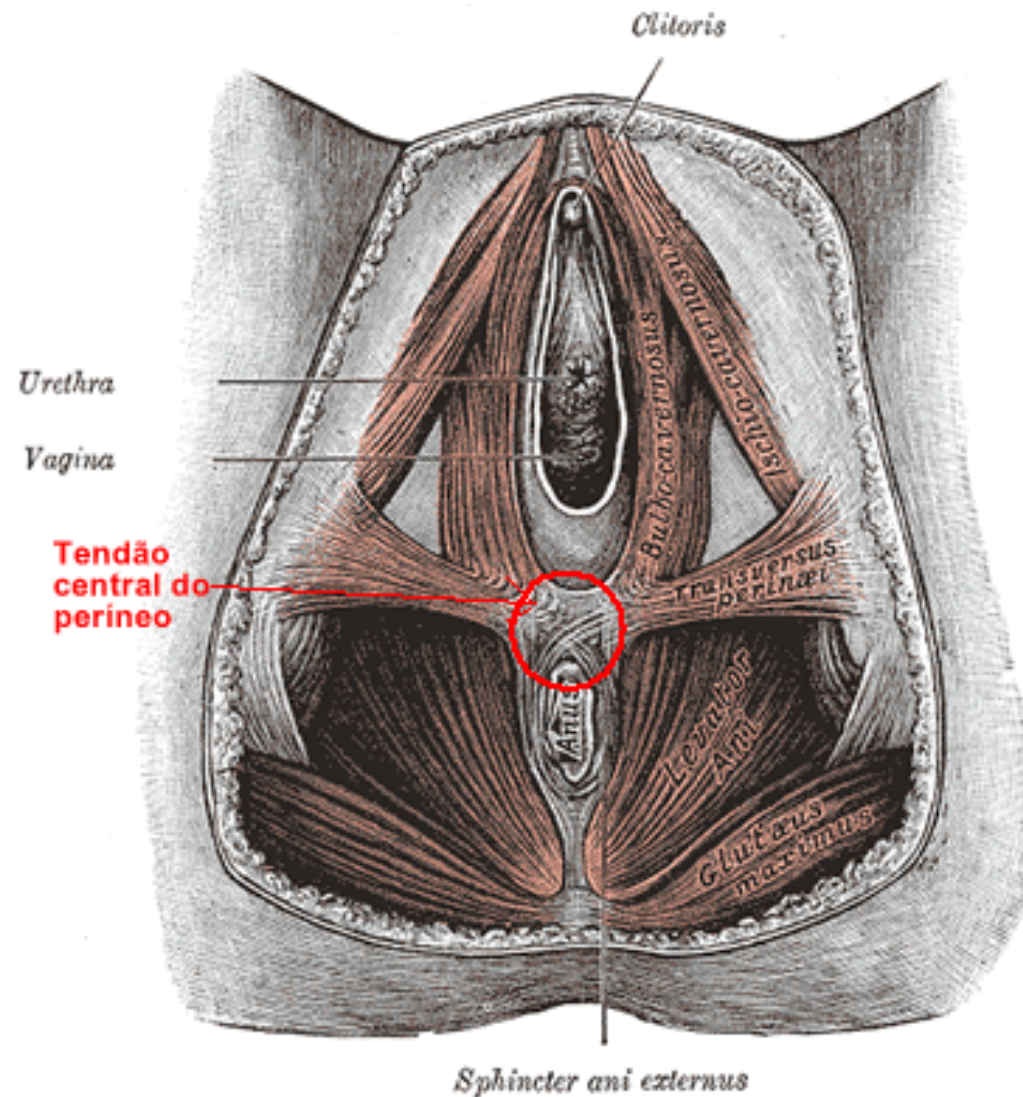
***Defeito central***



***Defeito apical***



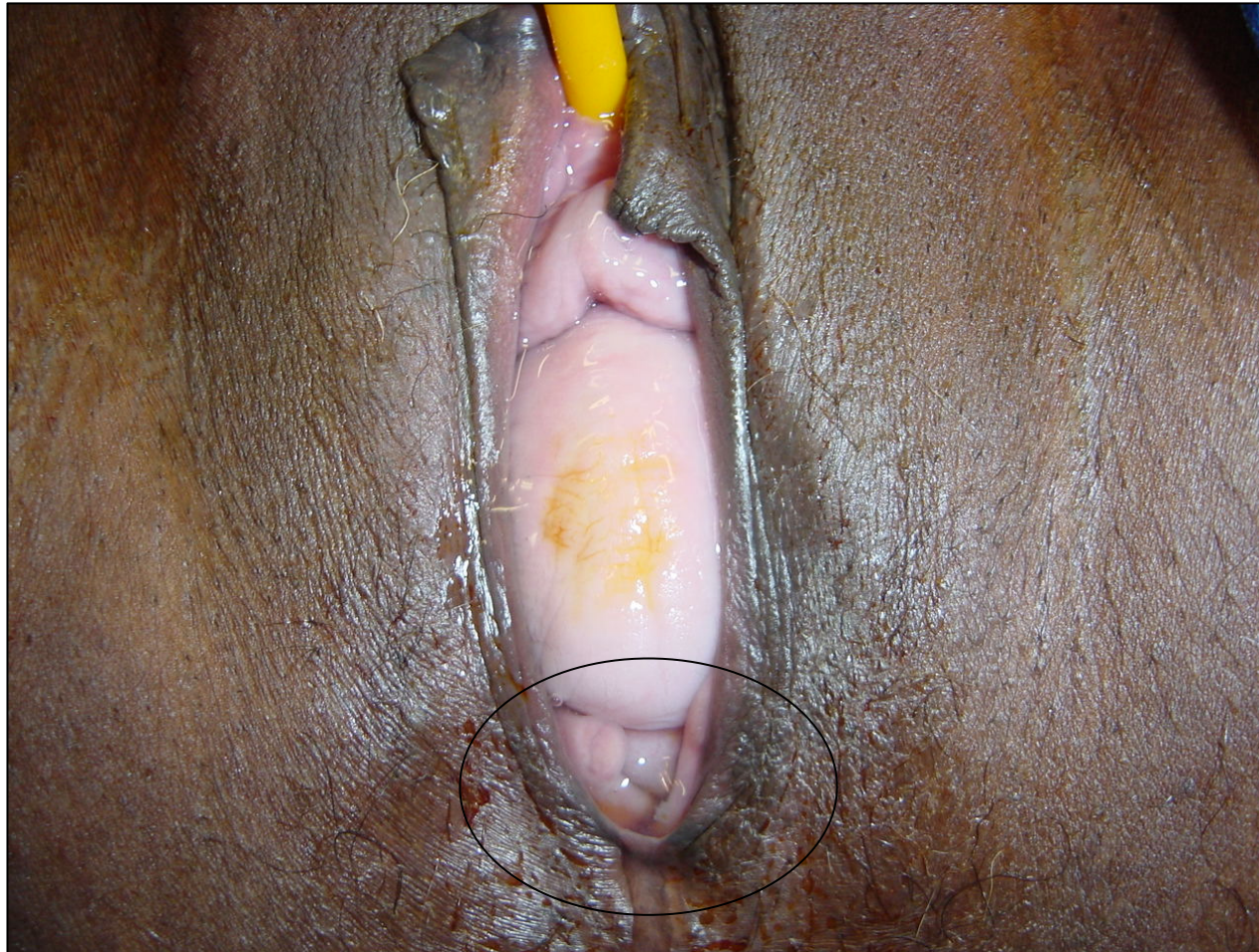# NÍVEL 3





# DEFEITO DO NÍVEL 3

---



# DIAGNÓSTICO

---

- Inspeção vulvar
- Exame especular
- Toque vaginal
- Exames complementares



# CASO CLÍNICO - Diagnóstico

---

- Prolapso útero-vaginal
  - Grau 3 de Baden Walker
  - Estadio 3 de POP-Q



# TRATAMENTO

---

## □ Clínico:

- Exercícios perineais de Kegel
- Cones vaginais
- Pessários
- Cremes de estrógeno







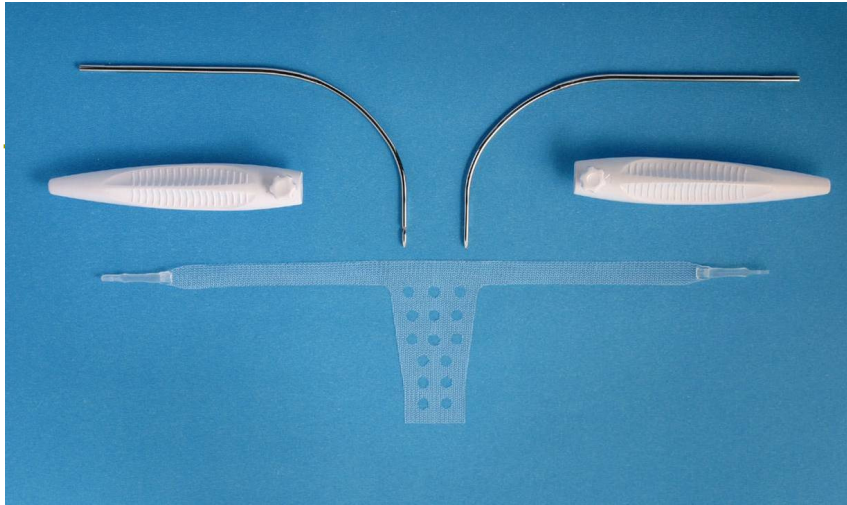
# TRATAMENTO

---

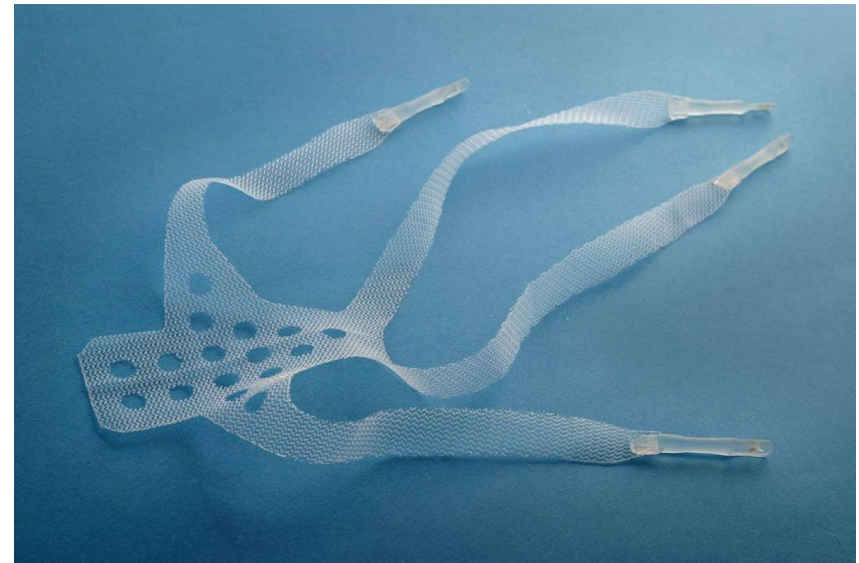
## □ Cirúrgico:

- Nível I:
  - Manchester ou McCall
  - Histerectomia vaginal
  - Fixação útero/cúpula
  - Colpocleise
- Nível II:
  - Colporrafia
  - Faixas e telas
- Nível III:
  - Miorrafia dos elevadores



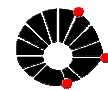


NAZCA R



NAZCA TC







---

OBRIGADA!

